Estimarea formei și dimensiunii unui melanom

Introducere & obiective

- *Analiza imaginilor dermatoscopice permite identificarea și evaluarea automată a melanomului, contribuind la sprijinirea unui **diagnostic** mai rapid și mai **obiectiv**.*
- *Sunt aplicate etape succesive de **preprocesare**, **segmentare** și **post-procesare** pentru delimitarea corectă a leziunii.*
- *Performanța metodei este evaluată prin **metrici cantitative**, prin comparație cu măști de tip ground truth, evidențiind un nivel ridicat de acurateță a segmentării.*

Metrici de evaluare

Acurateța segmentării față de ground truth a fost evaluată utilizând următoarele metrici :

- **IoU (Intersection over Union)**
- **Dice coefficient**
- **Raportul ariilor (între masca estimată și masca ground truth)**

Erori medii absolute

Am comparat masca obținută cu masca ground truth prin calcularea diferenței dintre valorile medii ale descriptorilor morfologici. Rezultatele obținute sunt:

- **Arie** : 14,8508.5 px^2
- **Perimetru** : 451.919 px
- **Circularitate** : 0.235302

Set de date

ISIC Dataset

- 65 imagini dermatoscopice
- Format RGB, cu variații de formă, lumină și artefacte dermatoscopice
- Fiecărei imagini îi este asociată o mască GT

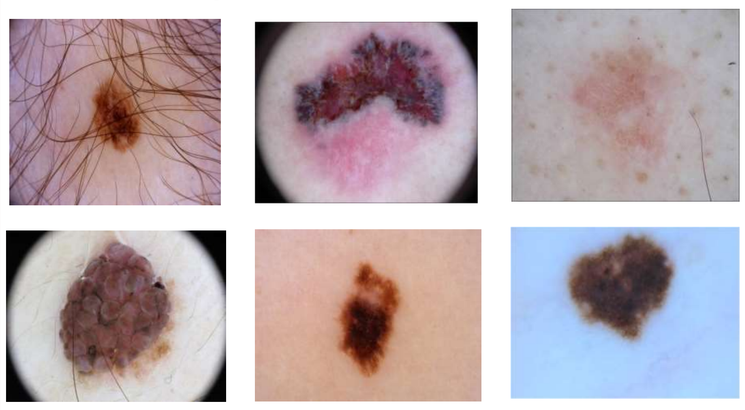

Fig 1. Imagini folosite din ISIC Challenge Dataset

Fig. 2: Fluxul de procesare al imaginilor dermatoscopice

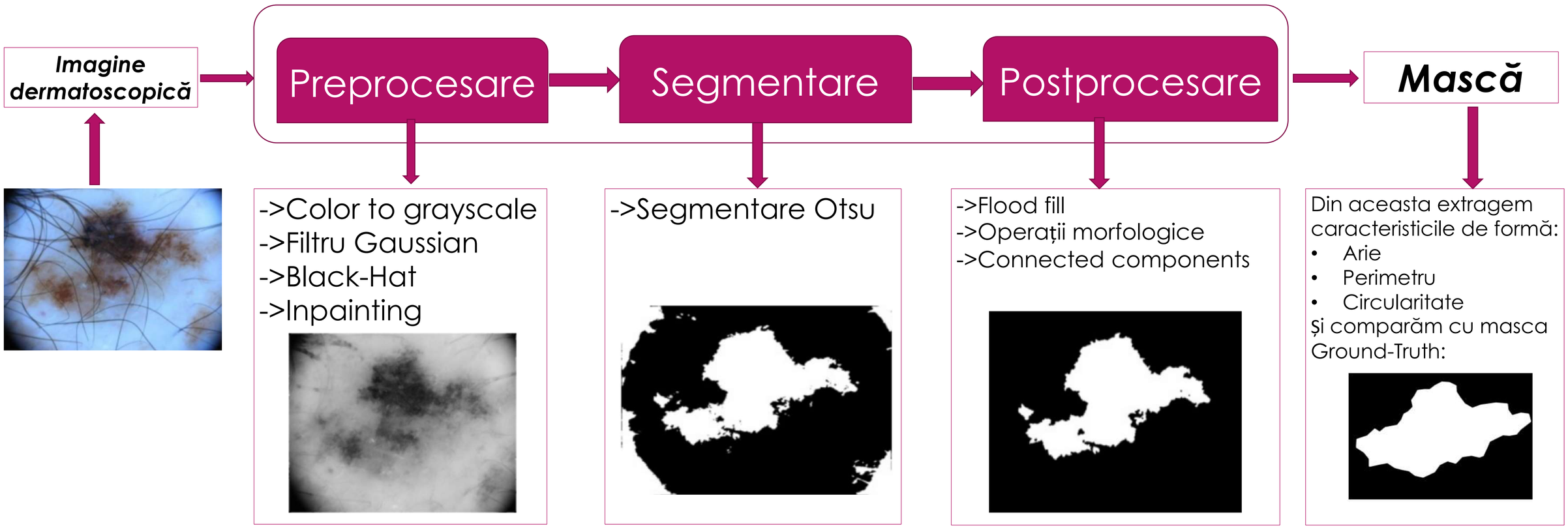

Tabel 1. Analiza comparativă a metricilor de evaluare ale segmentării înainte și după post-procesare

Imagine	*IoU*		*Dice*		*Raport_Arie*	
	IoU (inițial)	*IoU (final)*	*Dice (inițial)*	*Dice(final)*	*Raport_Arie(inițial)*	*Raport_Arie(final)*
ISIC_0000000.jpg	0.8602	0.8603	0.9249	0.9249	0.8602	0.8603
ISIC_0000006.jpg	0.3312	**0.6491**	0.4979	**0.7872**	1.6021	**0.6491**
ISIC_0000007.jpg	0.4297	**0.8091**	0.6011	**0.8945**	1.7296	**0.8091**
ISIC_0000008.jpg	0.8655	0.8546	0.9279	0.9216	0.8655	0.8546
ISIC_0000009.jpg	0.7607	**0.8904**	0.8641	**0.942**	1.0325	0.8905
Media metricilor (pentru 65 imagini)	*IoU_mean (inițial)*	*IoU_mean (final)*	*Dice_mean (inițial)*	*Dice_mean (final)*	*Raport_Arie_mean (inițial)*	*Raport_Arie_mean (final)*
	0.62812	**0.71937**	0.74282	**0.816525**	0.956242	0.726886

Concluzii

- Metoda implementată permite estimarea formei și dimensiunii melanomului cu **un nivel ridicat de acurateță** din imagini dermatoscopice.
- Observam faptul că metricile, în majoritatea cazurilor, sunt mai bune după implementarea etapei de post-procesare și a unor diferite metode din etapa de preprocesare. Se confirmă rolul esențial al fiecărei etape de procesare în **îmbunătățirea performanței globale a metodei.**

Aciocîrlănoaei Georgiana - Grupa 1310A
Panaite Elena – Alexandra - Grupa 1309B

Referințe

1. **ISIC Challenge Datasets :** https://challenge.isic-archive.com/data/
2. Marios Papadakis, Alexandros Paschos, Andreas Manios, Percy Lehmann, Georgios Manios, Hubert Zirngibl (2021) : Computer-aided clinical image analysis for non-invasive assessment of tumor thickness in cutaneous melanoma
3. Muhammad Mateen, Shaukat Hayat, Fizzah Arshad, Yeong-Hyeon Gu, Mugahed A. Al-antari (2024): Hybrid Deep Learning Framework for Melanoma Diagnosis Using Dermoscopic Medical Images

© Poster Template by Genigraphics® 1.800.790.4001 www.genigraphics.com